

ADÖLESAN İDİYO PATİK SKOLYOZUN CERRAHİ TEDAVİSİNDE SEGMENTAL ENSTRÜMENTASYON İLE HİBRİD ENSTRÜMENTASYONUN KARŞILAŞTIRILMASI

COMPARISON OF SEGMENTAL VERSUS HYBRID INSTRUMENTATION FOR THE SURGICAL TREATMENT OF ADOLESCENT IDIOPATHIC SCOLIOSIS

Ali Akın UĞRAŞ*, Mehmet Kürşat BAYRAKTAR**,
M. Fehmi AKYILDIZ**, Murat YILMAZ**, Ercan ÇETİNUS***

ÖZET:

Amaç: Adölesan idiopatik skolyoz cerrahisinde segmental pedikül vidası uygulamasıyla hibrid enstrümantasyon sonuçlarının koronal ve sagittal denge, eğriliklerin düzelme miktarı, klinik sonuçlar ve yöntemlerin komplikasyonları açısından karşılaştırılması amaçlandı.

Materyal-Metod: Segmental enstrümantasyon grubunu 11 hasta (ortalama yaş 14.7) oluştururken hibrid grubu 18 hasta (ortalama yaş 15.4) oluşturdu. Bu hastaların ameliyat öncesi, ameliyattan hemen sonra ve son kontrollerinde elde edilen klinik (SRS-30) ve radyografik muayene sonuçları değerlendirildi.

Sonuçlar: Frontal planda yapısal, torakal ve lomber eğrilikte segmental enstrümantasyon grubu anlamlı olarak daha iyi düzelme sağladı ($p<0.05$). Sagittal planda, klinik sonuçlarda ve komplikasyonlar açısından iki grup arasında fark görülmedi ($p>0.05$).

Çıkarımlar: Adölesan idiopatik skolyozun cerrahi tedavisinde segmental pedikül vidası ile enstrümantasyon frontal planda eğriliğin düzeltilmesi ve düşük komplikasyon oranları nedeni ile tercih edilmelidir.

Anahtar Sözcükler: Adölesan idiopatik skolyoz, torasik pedikül vidası, hibrid enstrümantasyon

Kanıt Düzeyi: Retrospektif Klinik Çalışma, Düzey III

(*) Ortopedi ve Travmatoloji Uzmanı, Başasistan, Haseki Eğitim Ve Araştırma Hastanesi, Ortopedi ve Travmatoloji Kliniği, İstanbul.

(**) Ortopedi ve Travmatoloji Uzmanı, Başasistan, Haseki Eğitim Ve Araştırma Hastanesi, Ortopedi ve Travmatoloji Kliniği, İstanbul.

(***) Doçent Doktor, Klinik şefi, Ortopedi ve Travmatoloji Uzmanı, Haseki Eğitim Ve Araştırma Hastanesi, Ortopedi ve Travmatoloji Kliniği, İstanbul.

Yazışma Adresi: Dr. Ali Akın Uğraş, Haseki Eğitim ve Araştırma Hastanesi, Ortopedi ve Travmatoloji Kliniği, Adnan Adıvar Caddesi, 34093, Haseki, Fatih / İstanbul.

Tel.: 0 (212) 5294400 / 1346

Faks: 0 (212) 5896229

e-mail: akinugras@gmail.com

SUMMARY:

Purpose: *The aim of this study is to compare the results of segmenter pedicular screw and hybrid instrumentation in adolescent idiopathic scoliosis surgery with coronal and sagittal balance, correction rates of curves, clinical results and complications of the techniques.*

Material and methods: *In segmenter instrumentation group there were 11 patients (average age 14.7), and in hybrid instrumentation group there were 18 patients (average age 15.4). Preoperative, early postoperative and last follow up clinical (SRS-30) and radiological results of all patients were evaluated.*

Results: *Segmenter instrumentation group had statistically significant better correction rates on frontal plane in thoracal and lumbar curves ($p<0.05$). On sagittal planes there were no statistically significant difference between two groups in clinical results and complications ($p>0.05$).*

Conclusion: *Segmenter pedicular screw instrumentation seems better in adolescent idiopathic scoliosis because of high correction rates of curves on frontal plane and decreased complication rates.*

Key words: *Adolescent idiopathic scoliosis, thoracic pedicular screw, hybrid instrumentation*

Level of Evidence: *Retrospective clinical study, Level III*

GİRİŞ:

Adölesan idiopatik skolyozun cerrahi tedavisinde son yıllarda kullanılan metod, her seviyeye yerleştirilen pedikül vidası ile segmental enstrümantasyondur. Daha önce kullanılan 3. nesil hibrid enstrümantasyonlar ise lomber bölgede pedikül vidalarının kullanımı, torakal bölgede ise çengellerin kullanımını içermektedir.

Cotrel-Dubousset enstrümantasyonu sonrası Harrington prensipleri skolyoz cerrahisinde tamamen değişmiştir ⁽¹⁾. Yeni metod ile distraksiyon ve kompresyona rod derotasyon ile kaldıraç manevrası da eklenmiştir. Suk'un torasik vertebraya pedikül vidaları uygulaması ile ise rod yerine her bir vertebraya segmental manevra yapabilme imkanı ortaya çıkmıştır ⁽¹¹⁾.

Nörolojik komplikasyon veya damar yaralanması riski nedeni ile torakal vertebraya pedikül vidası uygulamasına son birkaç yıla kadar temkinli yaklaşılmış, artan tecrübe ile düşük komplikasyon oranlarının yayınlanması ile yaygınlık kazanmıştır. Riskleri nedeni ile segmental pedikül enstrümantasyonun hibrid enstrümantasyona tercih edilmesi gerekliliği halen tartışmalıdır ⁽⁶⁾. Bu nedenle bu çalışmada son birkaç yıldır uyguladığımız segmental pedikül vidası uygulamalarımızla daha önce kullandığımız hibrid enstrümantasyon sonuçlarımızı hem koronal ve sagittal denge, eğriliklerin düzelme miktarı, klinik sonuçlar, hem de yöntemlerin komplikasyonları açısından karşılaştırmayı amaçlanmıştır.

MATERYAL VE METOD:

Çalışma grubunu Haseki Eğitim ve Araştırma Hastanesi Ortopedi ve Travmatoloji Kliniği'nde cerrahi olarak tedavi edilen

adölesan idiopatik skolyozlu hastalar oluşturmuştur. Hibrid enstrümantasyon grubu hastalar, retrospektif olarak taranırken segmental enstrümantasyon grubu hastalar prospektif takip edilmiştir. Konjenital, nörojenik veya anterior cerrahi yapılan hastalar çalışmaya alınmamıştır. Segmental enstrümantasyon grubunu 2005 ile 2007 yılları arasında ameliyat edilen üçü erkek, sekizi bayan toplam 11 hasta oluşturmuştur. Ameliyatlarında Tıpsan, TST, Blackstone ve Biomet posterior enstrümantasyon sistemleri kullanılmıştır. Hastaların cerrahi sırasındaki yaşları ortalama 14.7 (12-20) ve Risser ölçekleri ortalama 3.6 olduğu saptanmıştır. Ortalama takip süresi ise 20.5 (15-24) aydır. Hibrid enstrümantasyon grubunu oluşturan 18 hasta ise 1999 ile 2006 yılları arası ameliyat edilmiştir. Hastalarda Tasarım, CD, MSSE ve TSRH sistemleri kullanılmıştır. Cerrahi sırasındaki yaşları 15.4 (12-21) ve Risser ölçekleri ortalama 3.8 olduğu belirlenmiştir. Ortalama takip süresi 39.9 (20-90) aydır.

Operatif teknik her iki grupta faset dekortikasyonunu ve allogreft konulmasını içermektedir. Cerrahi standart pron pozisyonda yapılmıştır. Hibrid enstrümantasyon grubunda düzeltme teknikleri temel olarak derotasyon, distraksiyon, kompresyon ve in situ bükme içermektedir. Segmental enstrümantasyon grubunda ise vertebra rod translasyon, distraksiyon, kompresyon ve derotasyonu teknikleri kullanılmıştır.

Radyografik değerlendirme hastaların ameliyat öncesi, ameliyat sonrası 6. hafta ve son kontrollerinde elde edilen ayakta tüm vertebral kolon ortoröntgenografileri ile yapılmıştır. Koronal denge frontal planda sakrum ortasından çizilen santral sakral dikey hattın (CSVL) T1 vertebra orta noktasına

yatay planda uzaklığı olarak alınmıştır. Koronal plan açıları olarak yapısal eğrilik, torakal ve lomber eğrilik değerleri Cobb metodu ile ölçülmüştür. Sagittal denge sagittal planda sakrum orta noktasından çizilen dikey hattın T1 vertebra orta noktasına yatay planda uzaklığı olarak ölçülmüştür. Sagittal plan açıları ise T3-12 vertebra arası torakal kifoz, T12-L1 vertebra arası torakolomber bileşke ve L1-S1 vertebra arası lomber lordoz olarak ölçülmüştür. Yüzde düzelme miktarı yapısal, torakal ve lomber eğrilikler için preoperatif açı postoperatif açı farkının preoperatif açıya bölünmesi ve 100 ile çarpılması ile bulunmuştur. Son kontroldeki korreksiyon kayıpları, intraoperatif, erken ve geç postoperatif komplikasyonlar not edilmiştir. Klinik sonuçlar Skolyoz Araştırma Cemiyeti (SRS-30) skorları ile değerlendirilmiştir. Anlamli sonuçlar için SPSS programı ile bağımsız örnekler t testi kullanılarak istatistik yapılmıştır.

SONUÇLAR:

Hastaların demografik özellikleri Tablo-1'de özetlenmiştir. Füzyona dâhil edilen vertebra sayısı segmental enstrümantasyon grubunda ortalama 11.5 iken diğer grupta 10.1'dir. Takip süresi dışında iki grup arasında cinsiyet, yaş ve Risser ölçeği açısından anlamlı fark saptanmamıştır. Tablo-2'de grupların radyografik özellikleri gösterilmiştir. Bu tabloda görüldüğü gibi koronal denge anlamlı olarak segmental enstrümantasyon grubunda daha iyi sağlanmıştır ($p<0.05$). Frontal planda eğriliklerin düzeltilme miktarı yapısal, torakal ve lomber eğrilikler için anlamlı olarak segmental enstrümantasyon grubunda daha fazladır.

Sagittal denge ve torakal kifoz, torakolomber bileşke, lomber lordoz değerleri

arasında her iki grupta anlamlı fark bulunamamıştır. Fakat torakal kifoz segmental enstrümantasyon grubunda ortalama 24°'ye getirilebilmişken hibrid grupta daha lordotik değerler almıştır. Klinik sonuçlar Tablo-3'de özetlenmiştir. Her iki grup arasında sadece fonksiyon açısından hibrid grup lehine anlamlı fark bulunmuştur ($p<0.05$). Segmental enstrümantasyon grubunda cerrahi sonrası yüzeysel yara yeri enfeksiyonu iki olguda (% 18,1) görülmüş, fakat revizyon gerektirecek enfeksiyon görülmemiştir. Hastalarda implantla ilgili komplikasyon görülmemiştir. Enstrüman çıkartılmamıştır. Hibrid enstrümantasyon grubunda iki olguda (% 11,1) yüzeysel yara yeri enfeksiyonu tespit edilmiş, sistemik antibiyoterapi ile kontrol altına alınmıştır. Takiplerde hiçbir olguda geç dönem derin enfeksiyon görülmemiştir. Olguların hiç birinde nörolojik defisit saptanmamıştır. Takip süreleri sonunda kaynamama görülmemiştir. İki olguda, cilt altında implant palpe edilmesi ve hasta şikâyeti üzerine, kaynama geliştiği görülerek enstrümantasyon çıkarılmıştır.

Tablo - 1. Hasta grubuna göre demografik ve cerrahi özellikler

	Tümü	Segmental	Hibrid	p
n	29	11	18	
Yaş	15	14,73	15,39	0,46
Cins				0,77
Erkek	7	3	4	
Kadın	22	8	14	
Risser	3,7	3,55	3,83	0,44
Füzyona yapılan vertebra sayısı	11	11,45	10,06	0,05(*)
Takip (ay)	33	20,45	39,89	0,00(*)

(*): $p<0,05$

Tablo - 2. Segmental enstrümantasyon ve hibrid enstrümantasyon gruplarının radyografik özelliklerine göre karşılaştırılması

	Segmental		Hibrid		p
	n	Ortalama	n	Ortalama	
<i>Koronal denge</i>					
Preoperatif	11	1.24	18	1	0.64
Postoperatif	11	0.7	18	2.38	0.02 (*)
Son Kontrol	11	0.92	18	2.774	0.04 (*)
<i>Yapısal Eğrilik</i>					
Preoperatif	11	57°	18	53.33°	0.46
Postoperatif	11	16.81°	18	23.66°	0.29
Son Kontrol	11	17.72°	18	26°	0.02 (*)
% Düzeltme	11	% 69.3	18	% 56.4	0.01 (*)
<i>Torakal Eğrilik</i>					
Preoperatif	11	51°	18	51.4°	0.93
Postoperatif	11	14.8°	18	23.05°	0.02 (*)
Son Kontrol	11	16.63°	18	25.77°	0.01 (*)
% Düzeltme	11	% 73.6	18	% 56.4	0.00 (*)
<i>Lomber Eğrilik</i>					
Preoperatif	11	37.18°	18	36.22°	0.92
Postoperatif	11	15.54°	18	19.8°	0.38
Son Kontrol	11	12.36°	18	21.5°	0.04 (*)
% Düzeltme	11	% 66.5	18	% 41.6	0.02 (*)
<i>Sagittal denge</i>					
Preoperatif	11	2.29	18	4.01	0.32
Postoperatif	11	3.74	18	2.37	0.03 (*)
Son Kontrol	11	3.2	18	2.78	0.63
<i>Torakal kifoz</i>					
Preoperatif	11	15.45°	18	24.27°	0.05 (*)
Postoperatif	11	24.63°	18	20.61°	0.27
Son Kontrol	11	25.54°	18	27.22°	0.62
<i>Torakolomber bileşke</i>					
Preoperatif	11	18.81°	18	7.38°	0.06
Postoperatif	11	8.54°	18	5.94°	0.28
Son Kontrol	11	9.36°	18	10.22°	0.75
<i>Lomber lordoz</i>					
Preoperatif	11	49.54°	18	54.55°	0.44
Postoperatif	11	51.18°	18	55.27°	0.31
Son Kontrol	11	49.27°	18	58.16°	0.07

(*) : p<0,05

Tablo - 3. Grupların Skolyoz Araştırma Cemiyeti değerlerine göre karşılaştırılması

	Segmental			Hibrid			p
	n	ortalama	SD	n	ortalama	SD	
Ağrı	11	4,07	0,65	18	4,16	0,29	0,679
Dış görünüm	11	3,67	0,74	18	4,13	0,32	0,077
Fonksiyon	11	4	0,52	18	4,52	0,22	0,008 (*)
Ruh sağlığı	11	3,89	0,52	18	3,8	0,29	0,555
Tatmin	11	4,13	1,05	18	4,05	0,41	0,811

(*) : p<0,05

TARTIŞMA:

Son yıllarda eğriliğin her segmentine pedikül vidası yerleştirilmesi yaygın olarak kabul görmüştür. Amaç daha rijit bir fiksasyon sağlamak ve korreksiyon manevrası esnasında her bir segmente düşen yükleri paylaşarak azaltmaktır ^(8,12). Bu yöntem sayesinde, intersegmental olarak kompresyon, distraksiyon, translasyon ve rotasyon kuvvetleri uygulanabilmekte ve her segmentte eğriliğin kontrolü mümkün olmaktadır. ⁽³⁻⁴⁾

Segmental spinal enstrümantasyon kullanıldığında sadece posterior yolla eğriliklerin düzeltilmesi, zor eğriliklerde dahi başarılıdır ⁽²⁾. Adölesan idiopatik skolyozda, eğriliklerin frontal planda düzeltimi üzerine yapılan pek çok çalışmada birbirlerine yakın sonuçlar elde edilmiştir. Cotrel ve Dubousset, CD sistemi kullanarak ortalama % 60 düzeltme elde ettiklerini yayımlamışlardır ⁽¹⁾. Suk ve arkadaşlarının yaptıkları çalışmada, kullanılan enstrümantasyona göre, sadece çengel, çengel - vida ve her seviyede kullanılan pedikül vidalarını karşılaştırmışlar, eğriliklerin frontal planda korreksiyonu ve korreksiyon kayıplarını incelemişlerdir ⁽¹²⁾. Buna göre, sadece çengel kullanılan grupta % 55 korreksiyon ve % 6

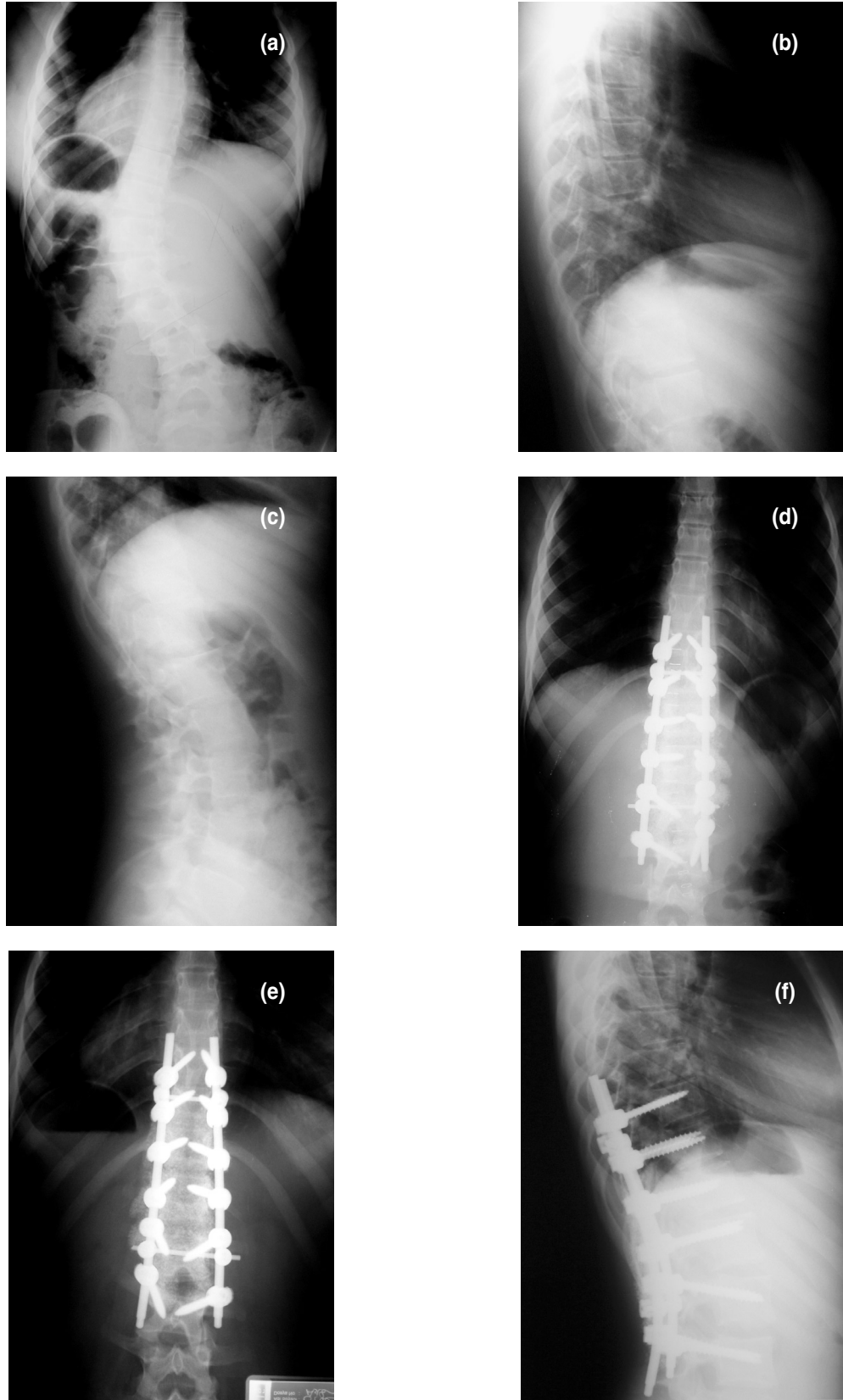
korreksiyon kaybı tespit edilmiştir. Çengel paterninde vida kullanılan grupta % 60 korreksiyon ve % 2 korreksiyon kaybı görülmüş, her seviyede pedikül vidası kullanılan grupta ise % 72 korreksiyon ve % 1 korreksiyon kaybı bildirilmiştir. Storer ve arkadaşları, çengellerle % 68.1, vidalarla % 70.3 düzeltme elde ettiklerini bildirmişlerdir ⁽¹⁰⁾. Bir diğer çalışmada, segmenter pedikül vidaları ile sadece çengel kullanımı karşılaştırılmış, vida grubunda % 76, çengel grubunda % 50 düzeltme bildirilmiştir ⁽⁷⁾. Bizim çalışmamızda da frontal planda yapısal eğriliğin düzeltilmesinde segmental enstrümantasyon ile % 69.3 düzeltme elde edilirken, bu oran hibrid enstrümantasyonda % 56.4'de kalmıştır. Aynı anlamlı fark eğrilikler torakal veya lomber olarak ayrı ayrı incelendiğinde de görülmektedir. Koronal denge yine segmental enstrümantasyon ile anlamlı olarak daha iyi sağlanmıştır.

Gruplar arasında sagittal denge açısından bir fark bulunamamıştır. Fakat segmental enstrümantasyon grubunda son kontrol sagittal denge değerlerinde iyileşme gözlenirken hibrid grupta kısmen kötüleşme gözlenmiştir. Yine torakal kifozun segmental enstrümantasyon grubunda daha iyi sağlandığı görülmüştür. Hibrid grubunda ise tam tersine minimal lordoz gelişmiştir. Torakolomber bileşkede kifoz değerleri hibrid grubunda son kontrolde artarken, lomber lordoz değerleri vida grubunda son kontrolde biraz daha iyileşmiştir. Segmenter pedikül vida sistemleri ile özellikle torakal kifozun daha iyi sağlandığı ve sagittal

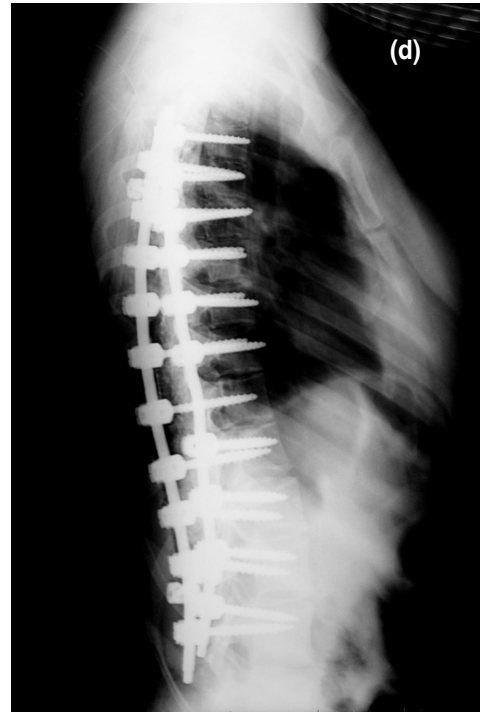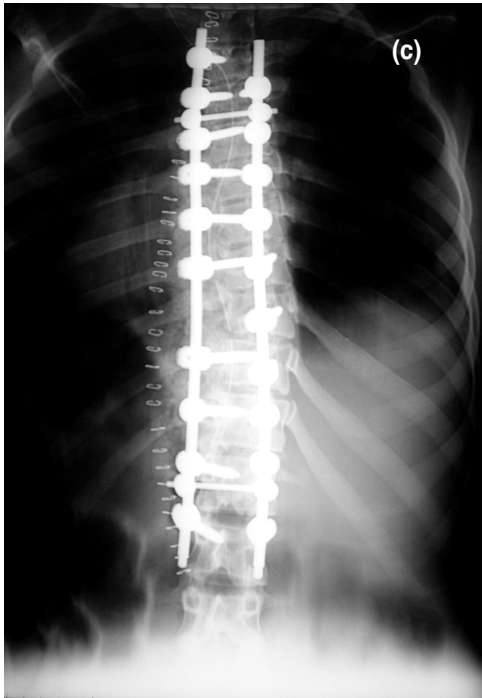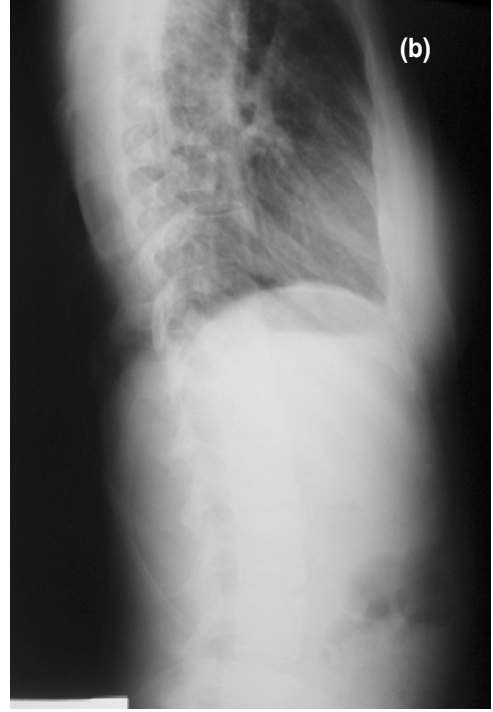
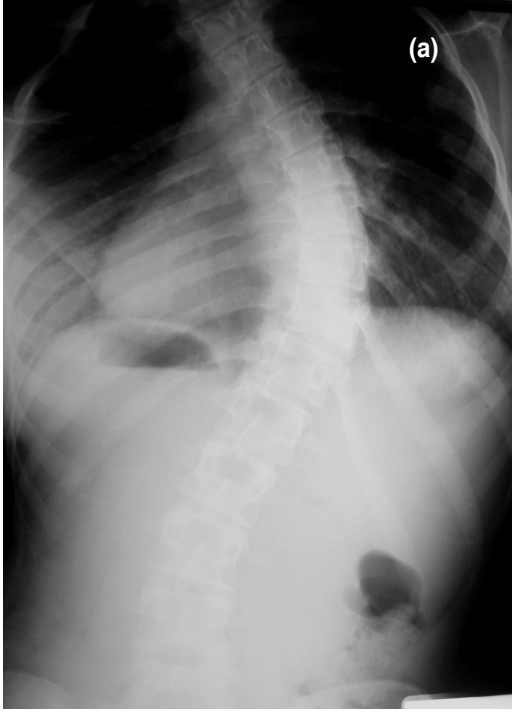
denge kurulmasının daha iyi başarıldığı Kim ve Lowenstein'in serilerinde de bildirilmiştir ^(6,9).

Hastalarımızın SRS-30 skorlarında her iki grupta anlamlı fark bulunamamıştır. Bu muhtemelen Kim ve arkadaşlarının da bahsettiği gibi hastanın omuz dengesinin iyi kurulması ile alakalı olduğu düşünülmüştür ⁽¹²⁾. Her iki grubu komplikasyonlar açısından incelediğimizde yine fark gözükmemektedir. Hibrid grubunda implant çıkarılması gereken iki olgu olmasına rağmen, bu grupta takip süresinin daha uzun olduğu unutulmamalıdır. En korkulan nörolojik veya büyük damar yaralanması özellikle torakal pedikül vidası konulan segmental enstrümantasyon grubunda görülmemiştir. Segmental enstrümantasyon için her ne kadar nörolojik defisit görülmeyen seriler olsa da ⁽⁵⁾ özellikle postoperatif dönemde parazi bildirilen seriler de vardır ⁽⁸⁾.

Çalışmamızın eksik yanları, hibrid grubun takibinin retrospektif olması, ameliyat öncesi ve hemen sonrası SRS-30 takiplerinin yapılamaması, istatistiki değerlendirme için vaka sayımızın az olması denilebilir. Bu tip zor cerrahi ve uzun süren takiplerin prospektif yapılabilmesi zordur. SRS-30 gibi standartlar ise günümüzde kullanım kolaylığı bulmuş ve yaygınlaşmıştır. Sonuç olarak çalışmamızda adolesan idiopatik skolyozun cerrahi tedavisinde her seviyede pedikül vidası kullanımının, özellikle frontal planda olmak üzere daha etkin düzeltme ve daha az korreksiyon kaybı ile hibrid enstrümantasyona tercih sebebi olabileceği fikri elde edilmiştir.



Şekil 1. Segmenter pediküler vida uygulanan adölesan idiopatik skolyozlu ve torakolomber eğriliği olan bir hastanın preoperatif ön-arka (a), yan (b-c), postoperatif ön-arka (d) ve kontrol ön-arka (e) ve yan (f) grafileri



Şekil 2. Segmenter pediküler vida uygulanan adölesan idiopatik skolyozlu ve Torakal eğriliği olan hastanın preoperatif ön-arka (a), yan (b), postoperatif ön-arka (c) ve yan (d) grafileri

KAYNAKLAR:

1. Cotrel Y, Dubousset J, Guillaumat M. New universal instrumentation in spinal surgery. *Clin Orthop* 1987; 227: 10-22.
2. Di Silvestre M, Bakaloudis G, Lolli F, Vommaro F, Martikos K, Parisini P. Posterior fusion only for thoracic adolescent idiopathic scoliosis of more than 80 degrees: pedicle screws versus hybrid instrumentation. *Eur Spine J* 2008; 17(10): 613-649.
3. Halm H, Niemeyer T, Link T, Liljenqvist U. Segmental pedicle screw instrumentation in idiopathic thoracolumbar and lumbar scoliosis. *Eur Spine J* 2000; 9 (3): 191-197.
4. Hamill CL, Lenke LG, Bridwell KH, Chapman MP, Blanke K, Baldus C. The use of pedicle screw fixation to improve correction in the lumbar spine of patients with idiopathic scoliosis. Is it warranted? *Spine* 1996; 21(10): 1241-1249.
5. Karatoprak O, Unay K, Tezer M, Ozturk C, Aydogan M, Mirzanli C. Comparative analysis of pedicle screw versus hybrid instrumentation in adolescent idiopathic scoliosis surgery. *Int Orthop* 2008; 32(4): 523-528; discussion: 529.
6. Kim YJ, Lenke LG, Cho SK, Bridwell KH, Sides B, Blanke K. Comparative analysis of pedicle screw versus hybrid instrumentation in posterior spinal fusion of adolescent idiopathic scoliosis. *Spine* 2004; 29(18): 2040-2048.
7. Kim YJ, Lenke LG, Kim J, Bridwell KH, Cho SK, Cheh G, Sides B. Comparative analysis of pedicle screw versus hybrid instrumentation in posterior spinal fusion of adolescent idiopathic scoliosis. *Spine* 2006; 31(3): 291-298.
8. Liljenqvist U, Lepsien U, Hackenberg L, Niemeyer T, Halm H. Comparative analysis of pedicle screw and hook instrumentation in posterior correction and fusion of idiopathic thoracic scoliosis. *Eur Spine J* 2002; 11: 336-343.
9. Lowenstein JE, Matsumoto H, Vitale MG, Weidenbaum M, Gomez JA, Lee FY, Hyman JE, Roye DP Jr. Coronal and sagittal plane correction in adolescent idiopathic scoliosis: a comparison between all pedicle screw versus hybrid thoracic hook lumbar screw constructs. *Spine* 2007; 32(4): 448-452.
10. Storer SK, Vitale MG, Hyman JE, et al. Correction of Adolescent Idiopathic Scoliosis Using Thoracic Pedicle Screw Fixation Versus Hook Constructs. *J Pediatr Orthop* 2005; 25: 415-419.
11. Suk SI, Lee CK, Kim WJ, Chung YJ, Park YB. Segmental pedicle screw fixation in the treatment of thoracic idiopathic scoliosis. *Spine* 1995; 20: 1399-1405.
12. Suk S, Lee SM, Chung ER, Kim JH, Kim SS. Selective thoracic fusion with segmental pedicle screw fixation in the treatment of thoracic idiopathic scoliosis. *Spine* 2005; 30: 1602-1609.

